

Vulvar koristom; Bir olgu sunumu

Şirin Başpınar, Nilgün Kapucuoğlu

Süleyman Demirel Üniversitesi Tıp Fakültesi Patoloji AD.

Özet

Koristom embriyolojik gelişimsel anomali sonucu mikroskopik olarak normal hücreler ve dokuların anormal lokalizasyonda bulunması olarak tanımlanır. Literatürde serviks, endometrium, meme dokusu ve oral bölgede kondroid koristom varlığı bildirilmiştir. Olgumuzda yenidoğanın vulvar bölgesine ait eksizyonel biyopsi materyali kondroid koristom olarak değerlendirilmiştir. Bu makalede vulvada kondroid koristom ile ilgili ilk vaka sunulmuş, lezyonun histopatolojik özellikleri ve ayırıcı tanısı tartışılmıştır. Olgumuz çocukluk dönemindeki vulvar kitlelerin ayırıcı tanısında kondroid koristomların da dikkate alınması gerektiğini göstermektedir.

Anahtar kelimeler: Kondroid koristom, vulva, yenidoğan

Abstract

Vulvar choristoma; a case report

Choristoma is defined as microscopically normal cells or tissues that are present in abnormal locations as a result of embryologic developmental anomaly. Chondroid choristoma of cervix, endometrium, breast and oral region have been reported in the literatures. In our case the excisional biopsy specimen obtained from the vulvar region of a newborn was evaluated as chondroid choristoma. In this article, we report the first case of chondroid choristoma of the vulva, and discuss the lesion's histopathological features and differential diagnosis. Our case demonstrate that when considering the differential diagnosis of vulvar masses in childhood, chondroid choristoma should be included.

Key words: Chondroid choristoma, vulva, newborn

Giriş

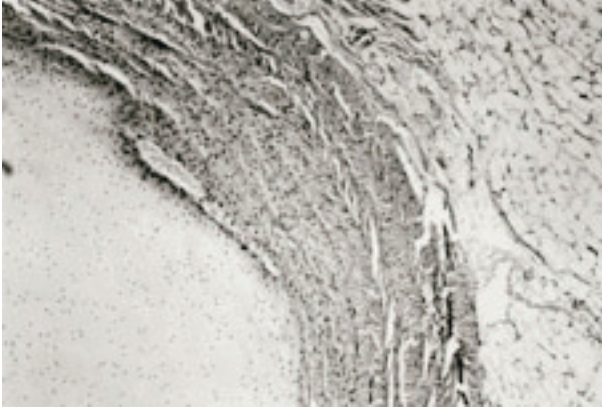
Çocukluk döneminde vulvar kitleler nadir görülür. Bu dönemde kitle oluşturan vulvar lezyonların başlıcaları, embriyonik kalıntılardan köken alan benign lezyonlar, mezenşimal kökenli tümörler (örneğin sarkoma botroides) ve endodermal sinüs tümürüdür (EST)(1).

Koristom anormal lokalizasyonda gelişen normal hücre veya dokuların oluşturduğu tümör benzeri kitle şeklinde tanımlanmaktadır (2). Literatürde serviks, endometrium, meme dokusu ve oral bölgede (3-6) heterotropik matür kıkırdak varlığı ile ilgili yayınlar bulunmakla birlikte vulvada bu tür bir lezyonun varlığına ait yayına rastlanmamıştır. Bu çalışmada yenidoğanda vulvar bölge eksizyonel biyopsi materyalinde saptanan koristom vakası sunulmuş, histomorfolojik özellikleri ve ayırıcı tanı yönünden tartışılmıştır.


Olgu

Olgumuz miadında doğan 37 haftalık 2960 gr ağırlığında kız bebektir. Sağ labium majustan başlayıp perineye doğru uzanan kitle, anal atrezi ve rektovestibüler fistül ön tanısıyla opere edilmiştir. Üzeri deri ile örtülü 5x3x2.5 cm ölçülerinde eksizyonel biyopsi materyaline yapılan kesitlerde 1.5x0.6x0.6 cm ölçülerinde kıkırdak dokusu ve çevresinde yağ dokusuna benzer sarı alanlar izlenmiştir. Kesitlerin incelenmesinde yüzeyi keratinize çok katlı yassı epitel ile örtülü polipoid gelişim gösteren doku örneğinde epitel altında sebace glandlar, kıl folliküllerinden oluşan deri ekleri ve subkutan yağ dokusu görülmüştür. Subkutan yağ dokusu altında bir alanda etrafı kollajenize bağ dokusu ile çevrili hyalin kıkırdaktan oluşan nodüler lezyon dikkati çekmiştir (Şekil 1). Kıkırdak dokusu hiposellülerdir. Kondrositlerde atipi ve pleomorfizm yoktur (Şekil 2). Yapılan histokimyasal incelemede Masson-Trikrom ile kıkırdak çevresinde kollajen lehine (+) pozitif boyanma tesbit edilmiştir (Şekil 3).

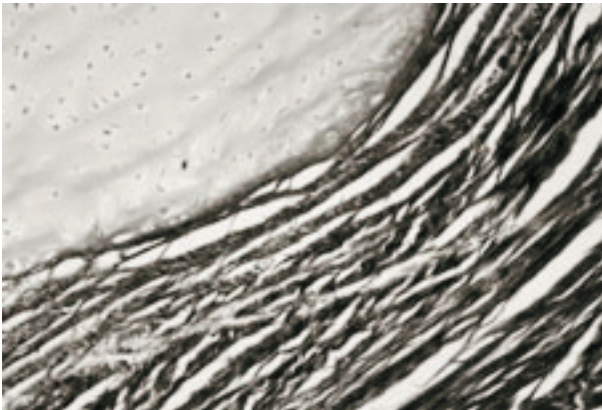
Yazışma Adresi: Şirin Başpınar
Süleyman Demirel Üniversitesi
Tıp Fakültesi Patoloji AD, Isparta
Tel.:0-246-2112934 Fax: 0-246-2371762
E-mail: drsiba@hotmail.com



Şekil 1: Subkutan yağ dokusu altında bir alanda etrafı kollajenize bağ dokusu ile çevrili hyalin kıkırdaktan oluşan nodüler lezyon izlenmektedir (Hematoxilen Eozin X40)



Şekil 2: Kıkırdak dokusu hiposellüldür. Kondrositlerde atipi ve pleomorfizm yoktur (Hematoxilen Eozin X100)



Şekil 3: Kıkırdak dokusu çevresinde kollajen lehine (+) pozitif boyanma izlenmektedir (Masson-Trikrom X200)

Tartışma

Çocukluk çağı benign vulvar kitlelerinin büyük bir kısmını hamartomlar oluşturur. Hamartomlar bulunduğu organın hücresel elamanlarına benzer dokuların ve matür hücrelerin aşırı gelişimi ile oluşan benign tümörlerdir (1) Çocukluk çağında vulvada görülen malign tümörler sarkoma botroides ve EST'dir (1). Ekstragonadal EST oldukça nadir olmakla birlikte vajina, serviks, ligamentum latum, endometrium ve vulvada varlığı bildirilmiştir (7,8). Vulvar germ hücreli tümörlerin gubernakulum boyunca yol alan ve mons ve labianın subkutan dokularında duraklayan anormal yerleşimli germ hücrelerinden geliştiği ileri sürülmektedir (8). Vulvada heterotropik meme dokusu da kitle oluşturabilir. Daha ileri dönemlerde bu bölgede benign ve malign tümörler gelişebilir (9).

Koristom embriyolojik gelişimsel anomali sonucu mikroskopik olarak normal hücreler ve dokuların anormal lokalizasyonda bulunması olarak tanımlanır. Matür teratomlardan belirgin bir kompleks organ yapısı oluşturmamaları ile ayrılırlar (10). Teratomlar her üç germ yaprağına ait dokuları içeren embriyonel tümörlerdir. Neonatal teratomlar en sık sakrokoksigeal ve presakral bölgede izlenirler. Vulvar teratomlar oldukça nadirdir (11). Teratomların histogenezi ile ilgili farklı teoriler bulunsa da bunlardan en önemlisi germ hücre teorisi. Primitif germ hücreleri her hücre tipi için DNA'ya sahip olduğundan teratomlarda izlenen dokuları oluşturabilirler (11). Olgumuz primitif germ hücreleri göç yolu üzerinde bulunmayışı ve matür hyalin kıkırdak gibi tek bir mezenşimal doku komponenti bulundurması nedeniyle koristom olarak değerlendirilmiştir. Histomorfolojik olarak ayırıcı tanıya kıkırdak dokusu içeren diğer lezyonlar girmektedir.

Yumuşak doku kondromları kemikle ilişkili olmayan nadir benign tümörlerdir. En sık el ve ayaklarda nadiren testis, karaciğer, prostat, fallop tüpü ve falks serebri gibi dokularda da izlenebilir (12-14). Matür hyalin kıkırdaktan oluşan bu tümörde hücresellik ve kondrositik lakünlerin boyutları değişkenlik gösterir.

Bizim olgumuzda da kondromlara benzer şekilde kıkırdak dokunun tendon, tendon kılıfı, eklem kapsülü veya periost ile ilişkisi yoktur. Histomorfolojik özellikleri ise tipik kondrom paterni göstermemektedir. Lezyonda kapsül yapısı ve vaskülarize stroma izlenmemekte, kıkırdak doku adaları veya lobülleri yoktur.

Malign mikst mülleryan tümörler sarkomatöz elemanların histolojik özelliklerine bağlı olarak

homolog veya heterolog olarak sınıflanırlar. Heterolog tümörlerde malign kıkırdak veya iskelet kası gibi diğer sarkomatöz elamanlar bulunur (15). Bizim olgumuzda malign epitelyal ve mezenşimal dokular bulunmamaktadır.

Ayrıca olgumuz periferik sinir diferansiyasyonu ve melanositik lezyon düşündürecek alanlar içermemesi ve sadece matür kıkırdak alanlarından oluşması nedeniyle malign periferik sinir kılıfı tümörleri ve nöral krest kökenli tümörlerden ayrılmaktadır .

Ayırıcı tanıda ele alınan diğer malign tümörlerden iyi diferansiye ekstraosseöz kondrosarkomlar hyalin kıkırdağa benzeyen nadir görülen tümörlerdir. Vulvada varlığına dair literatür bilgisi bulunmamaktadır (16). Ekstraskeletal miksoid kondrosarkom proksimal ekstremite derin kısımlarında özellikle kas dokusunda yerleşen, kapsüllü, lobuler yapıda kitle şeklinde izlenir (16). Vulvada varlığı bildirilmiştir (17). Mezenşimal kondrosarkom primitif mezenşimal hücrelerden oluşan kordonlar arasında iyi diferansiye kıkırdak doku adalarından oluşan bimorfik bir tümördür. En sık baş boyun, orbita, kranyal ve spinal dura mater ve alt ekstremitede izlenir. (16). Olgumuzda miksoid stroma ve indiferansiye mezenşimal hücre kordonları izlenmemektedir. İzlenen kıkırdak dokusu hiposellüler olup, kondrositlerde atipi ve pleomorfizm yoktur.

Olgu lokalizasyon ve histomorfolojik bulgular ile birlikte değerlendirildiğinde kondroid koristom olarak değerlendirilmiştir. Vulvar koristomların histogenezini açıklamak zor olsa da, yumuşak doku koristomlarındaki kıkırdağın kökeni tanımlamak için değişik hipotezler ileri sürülmüştür. Bunlar; metaplastik kondroid oluşumu, kartilajinöz embriyonik kalıntılar, pluripotent hücrelerden dönüşüm, kıkırdaktan zengin benign tümörler veya teratomlardır. İlk ikisi en fazla kabul gören hipotezlerdir (2).

Sonuç olarak yukarıda bahsedilen benign ve malign oluşumlar yanı sıra prepubertal dönemdeki vulvar kitlelerin ayırıcı tanısında kondroid koristomlar da akılda tutulmalıdır.

Kaynaklar

- 1) Lowry DLB, Guido RS. The vulvar mass in the prepubertal child. *J Pediatr Adolesc Gynecol* 2000;13:75-78
- 2) Toida M, Sugiyama T, Kato Y. Cartilaginous choristoma of the tongue. *J Oral Maxillofac Surg* 2003; 61:393-396
- 3) Wright TC, Ferenczy A. Benign diseases of the cervix. In: Kurman RJ. Blaustein's Pathology of the female

- genital tract (5th Ed) New York, Springer Verlag, 2002; 225-252.
- 4) Sherman ME, Mazur MT, Kurman RJ. Benign diseases of the endometrium. In: Kurman RJ. Blaustein's Pathology of the female genital tract (5th Ed) New York, Springer Verlag, 2002; 421-467.
- 5) Chondrolipomatous tumor of the breast with myoid differentiation. *Clin Exp Pathol* 1999; 47(5):257-260
- 6) Chou LS, Hansen LS, Daniels TE. Choristomas of the oral cavity: a review. *Oral Surg Oral Med Oral Pathol* 1991; 72(5):584-593
- 7) Clement PB, Young RH, Scully RE. Extraovarian pelvic yolk sac tumors. *Cancer* 1988; 62:620-626
- 8) Flanagan CW, Parker JR, Mannel RS, Min KW, Kida M. Primary endodermal sinus tumor of the vulva: a case report and review of the literature. *Gynecol Oncol* 1997; 66(3):515-518.
- 9) Mucinous adenocarcinoma of ectopic breast tissue of the vulva. *Arch Pathol Lab Med* 2002; 126:1216-1218
- 10) Maitra A, Kumar V. Diseases of Infancy and Childhood. In: Kumar V, Abbas AK, Fausto N. Robbins and Cotran Pathologic Basis of Disease (7th Ed) Philadelphia, Elsevier Saunders, 2005; 469-508.
- 11) Congenital vulvar teratoma in a newborn. *J Pediatr Surg* 2001; 36(4):620-621
- 12) Extraskelatal chondroma of the fallopian tube. *J Korean Med Sci* 2002; 17:276-278
- 13) Benign cartilaginous tumor (chondroma) of the liver. *Gastroenterology* 1992; 103(2):678-680
- 14) Ustun MO, Paksoy N, Kilicarslan B. Cystic chondroma arising from the falx cerebri: a case study with review of literature. *Clin Neuropathol* 1997; 16(1):27-29
- 15) Extragenital müllerian carcinosarcoma arising from the peritoneum: report of two cases. *Int J Gynecol Cancer* 2002; 12:764-767
- 16) Weiss SW, Goldblum JR. Cartilaginous soft tissue tumors. In: Weiss SW, Goldblum JR. Enzinger and Weiss's Soft tissue tumors (4th Ed) St Louis Missouri, Mosby, 2001; 1361-1389.
- 17) Extraskelatal myxoid chondrosarcoma: a report of a gynecologic case. *Gynecol Oncol* 2005; 98(3):498-501