

## Kronik Eozinofilik Pnömoni\* (Olgu Sunumu)

Ahmet Akkaya<sup>1</sup> Tuğrul Sezer<sup>2</sup> Mehmet Ünlü<sup>3</sup> Abdullah Benli<sup>4</sup> Nalan Uygun<sup>3</sup>

\*Türk Solunum Araştırmaları Derneği XXIII. Ulusal Kongresi, İstanbul, 1995'de poster olarak sunulmuştur.

<sup>1</sup>Yrd.Doç.Dr. SDÜ.Tıp Fakültesi Göğüs Hastalıkları Anabilim Dalı, ISPARTA.

<sup>2</sup>Yrd.Doç.Dr. SDÜ.Tıp Fakültesi İç Hastalıkları Anabilim Dalı, ISPARTA.

<sup>3</sup>Arş.Gör.Dr. SDÜ.Tıp Fakültesi Göğüs Hastalıkları Anabilim Dalı, ISPARTA.

<sup>4</sup>Arş.Gör.Dr. SDÜ.Tıp Fakültesi Göğüs Cerrahisi Anabilim Dalı, ISPARTA.

### Özet

Olgumuz (A.S.) 32 yaşında, ev hanımı, kuru öksürük, yan ağrısı, halsizlik şikayetleri ile polikliniğimize müracaat etti. Hasta şikayetlerinin 4 yıldan beri özellikle kış aylarında olduğunu, nonspesifik antibiyotik ve antiparaziter tedaviler verilmesine rağmen geçmediğini ifade etti. Olguda demir eksikliği anemisi mevcuttu. Periferik kan lökosit sayısı: 23400/mm<sup>3</sup>, IgE: 4000 IU/ml olarak saptandı. Periferik kan yaymasında % 44 oranında eozinofil hakimiyeti bulundu. PA. Akciğer grafisinde her iki akciğerde orta ve alt zonlarda belirgin, nonsegmental heterojen radyopakite artımı mevcuttu. Hastaya steroid tedavisi başlandıktan 7 gün sonra klinik ve radyolojik bulgular belirgin olarak geriledi.

Olgumuzu solunum sisteminin diğer hastalıklarıyla karışabilmesi, Löffler sendromuna benzemesi fakat ayrı bir hastalık olması ve nadir görülmesi nedeniyle yayınlamayı uygun bulduk.

**Anahtar Kelimeler:** Eozinofili, kronik, pnömoni.

## Chronic Eosinophilic Pneumonia (Case Report)

### Abstract

The 32 years old, housewife patient applied to our out-patient clinic with dry cough, side pain and weakness. She had those complaints for four years, especially in winters. Although she had taken antibiotic and antiparasitic therapies her complaints were still going on. There was iron deficiency anemia in the case. Peripheral blood leukocyte count was 23400/mm<sup>3</sup> and % 44 was eosinophil. IgE level was 4000 IU/ml. There was heterogen nonsegmental increasing radioopacity in both lungs. Lesions regressed apparently in one week following steroid treatment.

We decided to report this case because of it's likeness with Löffler Syndrome but it is a different disease and rarely seen or may confuse with other diseases of the respiratory system.

**Key Words:** Eosinophilia, chronic, pneumonia.

Kronik Eozinofilik Pnömoni terimi ilk defa 1960'da Christoforidis ve Molner tarafından kullanıldı (1). Bu hastalık kadınlarda daha fazla görülmektedir (2). Klinik ve radyolojik seyir yönünden Löffler sendromundan daha uzun sürmesine rağmen birçok benzerlikler taşır. Löffler sendromu'nun bir değişik şekli olduğu kabul edilmektedir (2). Kronik eozinofilik pnömoni, radyolojik olarak akciğerlerin interstisyel tutulumu ve eozinofillerin periferik asiner infiltrasyonu ile oluşan klinik bir durumdur. Periferik eozinofili olur veya olmayabilir, steroid tedavisine çok iyi cevap verir (4-6).

Bazı olgularda akciğer fibrozisi gelişebilir (5). İn vivo çalışmalarla; akciğerlerdeki eozinofil HLA-DR artmasının akciğerlerdeki enflamatuvar hasarın patogeneziyle ilişkili olduğu gösterilmiştir (7).

Klinik olarak kronik eozinofilik pnömoni, yüksek ateş, kilo kaybı, nefes darlığı, hipoksi ve halsizlik ile birliktedir. Kortikosteroid tedaviye cevap 3-7 gün içinde klinik ve radyolojik olarak görülür (3,8).

Yapılan çalışmalar; kortikosteroid tedaviye oldukça uzun süre devam etmek gerekebileceğini

göstermektedir (9).

Umeki ve Soejima yaptıkları çalışmada kronik eozinofilik pnömonide, şikayetlerin tanıdan 2 aydan daha önce başladığını, uzamış bir klinik seyir olduğunu ve rekürrenslerin bulunabileceğini belirtmişlerdir (9).

Kronik eozinofilik sendrom, sarkoidozis, hipereozinofilik sendrom ve Churg-Strauss sendromu (CSS) gibi bazı hastalıklarla kronik eozinofilik pnömoni karışabilir (10-12). Sarkoidozisten histopatolojik tanıyla, hipereozinofilik sendromdan karaciğer, kemik iliği, miyokard gibi dokuların olgun eozinofillerle infiltrasyon göstermesiyle, CSS'dan sistemik vaskülit, astım, ve rinitin olmasıyla ayırılabilir.

### Olgu

Olgumuz (A.S.) 32 yaşında bir ev hanımıdır. Bize 23.11.1994 tarihinde kuru öksürük, yan ağrısı, halsizlik şikayetleriyle başvurdu. Hasta aynı şikayetlerin ilk defa 1991 yılı Mayıs ayında ortaya çıktığını ve gittiği doktorlar tarafından verilen nonspesifik antibiyotik, ekspektoran ve vitamin tedavisinin faydalı olmadığını ifade etti. 1991 yılından beri rahatsızlığının devam ettiğini ve özellikle kışları oluştuğunu, yaz aylarında şikayetlerinin olmadığını, arada verilen uzun etkili steroidlerle kısmen rahatladığını belirtti.

Fizik muayene; ateş: 37,8°C, TA; 110/70 mmHg, nabız sayısı: 78/dk, solunum sayısı: 17/dk olarak bulundu. Hastanın cildi soluk görünümdeydi ve tırnaklarda kaşık tırnak (choilenchia) oluşumu vardı. Solunum sistemi muayenesinde; her iki hemitoraks solunuma eşit katılıyordu, vibrasyon torasik her iki alt hemitoraksta azalmış bulundu, perküsyonla normal sonorite alındı, dinlemekle her iki hemitoraksta ekspiryum uzamış bulundu, yaygın sonor ve sibilan ronküsler mevcuttu, orta ve alt bölgelerde ince büllü raller saptandı. Olguda lenfadenopati ve hepato-splenomegali yoktu, diğer sistem muayeneleri ilgili branş konsültasyonlarıyla normal olarak bulundu.

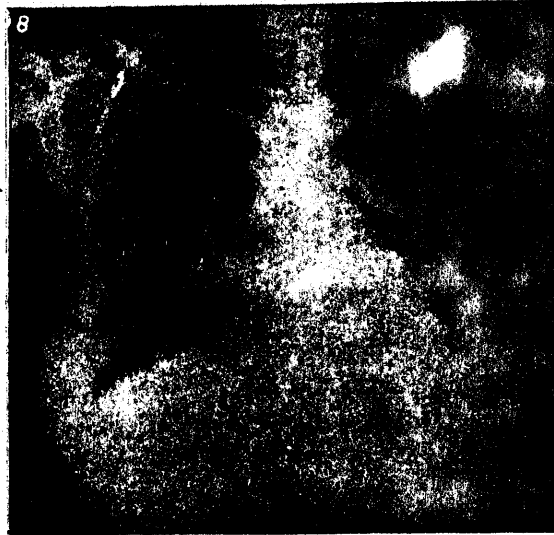Laboratuvar bulguları; Hb: 7gr/dlt, Htc: % 22,9 gr, lökosit: 23.400/mm<sup>3</sup>, sedimantasyon: 76 mm/saat olarak bulundu. Rutin idrar tetkiki normaldi. Periferik kan biyokimyasal tetkiklerinde; üre, kreatin, ürik asit, kolessterol, trigliserid, SGOT, SGPT, total protein, albümin, bilirübinler normal sınırlardaydı. Gaitada 6 kez parazit ve yumurtası araştırıldı, herhangi bir parazit veya yumurtası bulunmadı. Periferik kan IgE: 4000 İÜ/mlt, B12: 260 pgr/mlt, demir düzeyi; 9,84 µgr/dlt, demir bağlama kapasitesi; 508 µgr/dlt

olarak saptandı. Balgamda AARB 3 kez negatif bulundu. Solunum fonksiyon testinde orta derecede obstruktif solunum yetmezliği saptandı.

Hastaya bölgemizde sık rastlanan allerjenlerden (akarlar, polenler, tüyler, mantarlar gibi) prick testi yapıldı, tüm allerjenlere negatif bulundu.

Periferik kan yaymasında % 44 oranında eozinofil saptandı.

Hastanın 23/11/1994 tarihli postero-anterior akciğer grafisinde her iki akciğerde orta ve alt zonlarında homojen olmaya meyilli fakat heterojen radyoopasite artımı gözlemlendi. Sağ üst zonda 0,5x0,5 cm ve 1x1cm boyutlarında sınırları düzensiz radyoopasite artımları gözlemlendi (Şekil 1).

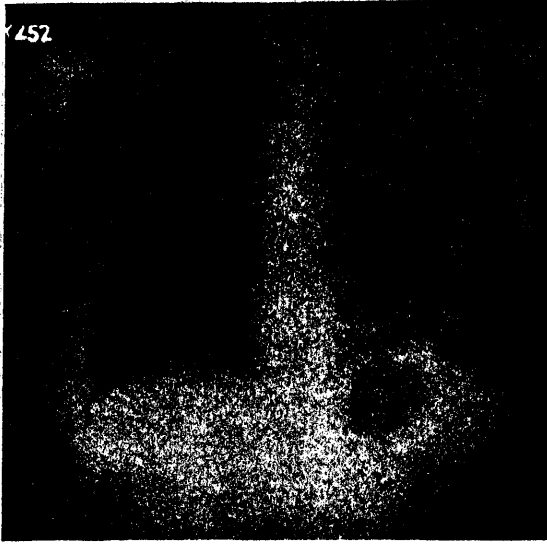


Şekil 1. Hastanın tedavi öncesi PA akciğer grafisi.

Hasta ilaçsız 2 hafta kadar kontrol edildi lezyonların devam ettiği gözlemlendi. Akciğerlerin fiberoptik bronkoskopik incelenmesinde her iki bronş ağacında ödem, hiperemi, sekresyon artışı dışında patoloji gözlenmedi. Sağdan ara bronştan ödem ve hipereminin fazla olduğu bölgeden bronş biopsisi alındı, histopatolojik incelenmesinde: Bronş mukozası yüzey epitelinde dökülme, lamina propriada eozinofil lökositler, lenfositler ve plazma hücre infiltrasyonu saptandı.

Hastaya P.O. 1mg/kg/gün dozunda prednisolon tedavisi başlandı, tedaviden 7 gün sonra klinik ve radyolojik olarak belirgin düzelme saptandı (Şekil 2). Ayrıca demir eksikliği anemisi açısından tedaviye alındı. Bir ay sonra periferik kan eozino-

fil oranı % 44 den % 3 e düştü.



Şekil 2. Hastanın tedavi sonrası PA akciğer grafisi.

### Tartışma

Periferik kanda eozinofil sayısında artma ve akciğerin eozinofilik infiltrasyonu; akciğerin mantar enfeksiyonları, paraziter hastalıkları, kistik fibrozis, ilaç reaksiyonları, bazı akciğer tümörleri, sarkoidozis, hipereozinofilik sendrom, kokain ile oluşan eozinofilik akciğer hastalığı, kanda eozinofili ile seyreden kemik iliği maliniteleri gibi durumlarda görülebilmektedir (8,13-15).

Olgunun şikayetleri 1991 yılından beri devam ediyordu ve özellikle kış aylarında 3-4 ay sürüyordu. Kronik bir olgu olarak kabul edildi (9). Hastanın daha önce başka ilaç kullanma durumu yoktu.

Hastanın ateşinin 38°C'ı geçmemesi, periferik kanda eozinofil sayısında ve IgE düzeyinde artma göstermesi, prick testinin negatif olması, akciğer grafisindeki nonsegmental lezyonların steroid tedavisiyle 7 günde gerilemesi bize olgunun kronik eozinofilik pnömoni tablosu olduğunu düşündürdü. Lezyonların radyolojik olarak gezici karakterde olmaması, uzun süre sebat etmesi ve steroid tedavisinden sonra kaybolmasıyla olgu Löfller sendromundan ayırt edildi (3). Löfller sendromunda etiyolojide genellikle bir parazit saptanır, nadiren de etyolojik araştırma sonuçsuz kalır (2,4,8,16). Olgumuzda belirgin bir etken saptanamamıştır. Saldana ve grubu serum IgE düzeyi yüksek bir kronik eozinofilik pnömoni olgusu yayınlamışlardır (16).

Carrington 1969'da kronik eozinofilik pnömoninin bayanlarda erkeklerden 2 kez daha sık ve en fazla orta yaşlarda görüldüğünü, ateş, kilo kaybı, halsizlik, nefes darlığı şikayetleri bulunduğunu, ekstrapulmoner bulguların nadir olduğunu, akciğerlerdeki infiltrasyonların periferde olduğunu, ödem formasyonu olmadığını ve periferik eozinofilinin % 90 oranında müsbet olduğunu belirtmiştir (2).

Olgumuz demir eksikliği dışında, Carrington'un tanımlamalarına benzerlik göstermekteydi.

Yoshitami ve çalışma grubu yayınladıkları bir idiyomatik eozinofilik pnömoni olgusunda deri testlerinin negatif ve solunum fonksiyon testlerinin normal olduğunu bildirmişler, % 21 oranında eozinofili ve serum IgE düzeyini normal tesbit etmişlerdir (17). Olgumuzda IgE düzeyi yüksekti ve orta derecede obstruktif solunum yetmezliği mevcuttu, diğer bulgular Yashitomi'nin sonuçlarıyla uygunluk gösterdi.

Speich ve arkadaşları, belirgin bir etiyoloji saptayamadıkları 3 eozinofilik pnömoni olgusu yayınlamışlardır. Olguların steroid tedavisine oldukça iyi cevap verdiğini göstermişlerdir (18). Speich ve grubunun bulgularına benzer olarak olgumuz steroid tedavisine iyi cevap verdi. Pariferik kan eozinofil düzeyi tedaviden 1 ay sonra % 44 den % 3 e düştü.

Kronik eozinofilik pnömoni: Löfller sendromuna benzemesi fakat farklı özellikler göstermesi, tedavide steroidin önemli yer tutması ve tanıda diğer akciğer hastalıklarıyla karıştırılabilmesi nedeniyle ayırıcı tanıda göz önünde bulundurulması gereken bir solunum sistemi hastalığı olarak düşünülmektedir.

### Kaynaklar

- 1-Christoforidis AJ. and Molnar W. Eosinophilic pneumonia: Report of two cases with pulmonary biopsy. JAMA 1960; 173: 157.
- 2-Durieu J, Wallaert B, Tonnel AB. Chronic eosinophilic pneumonia or Carrington's disease. Revue des Maladies Respiratoires 1993; 10 (6): 499-507.
- 3-Pare P, Fraser RG. Synopsis of Diseases of the Chest. First Edition. Philadelphia: WB Saunders, 1985; 379-80.
- 4-Fernandez E, Blanguer R, Dominguez A, et al. Chronic eosinophilic pneumonia. An analysis

- of 4 cases. *Archivas de Bronconeumologia* 1994; 30 (8): 414-7.
- 5-Yoshida K, Shijubo N, Koba H, et al. Chronic eosinophilic pneumonia progressing to lung fibrosis. *European Respiratory Journal* 1994; 7 (8): 1541-4.
- 6-Zaki I, Wears R, Parnell A, Skander MP. Case report: Mediastinal lymphadenopathy in eosinophilic pneumonia. *Clinical Radiology* 1993; 48 (1): 61-2.
- 7-Beninati W, Derdak S, Dixon PF, et al. Pulmonary eosinophilic express HLA-DR in chronic eosinophilic pneumonia. *Journal of Allergy and Clinical Immunology* 1993; 92 (3) 442-9.
- 8-Samurhaşoğlu AB. Eozinofilik Akciğer Hastalıkları. *Yeni Tıp Dergisi* 1990; 7 (2): 106-117.
- 9-Umeki S, Soejima R. Acute and chronic eosinophilic pneumonia: clinical evaluation and the criteria. *Internal Medicine* 1992; 31 (7): 847-56.
- 10-Bartolomei C, Arcabassa GD, Paoletti P, Baldacci S. An unusual case of pulmonary infiltrates with hepatic involvement in a woman with eosinophilia. *Minerva Medica* 1994; 85 (9): 491-3.
- 11-Manganelli P, Troise Riota W, Bozia C, et al. Churg-Strauss syndrome. Personal case load and review of the literature. *Minerva Medica* 1994; 85 (7-8): 387-93.
- 12-Willsie-Ediger SK, Salzman GA, Schaetzel WP. Sarcoidosis masquerading as eosinophilic pneumonia. *Journal of the American Osteopathic Association* 1992; 92 (6): 795-8.
- 13-Duriew J, Vaylet F, Miltgen J, et al. Eosinophilic lung disease caused by filariasis. Apropos of a case. *Rev Pneumal Clin* 1991; 47 (2): 98-102.
- 14-De Compas EP, Bertoli CJ, Barbasa KS. Pulmonary lymph node in acute juvenile paracoccidioidomycosis (a case report). *Rev Soc Bras Med Trop* 1992; 25 (3): 195-200.
- 15-Knutsin A, Slavin RG. Allergic bronchopulmonary mycosis complicating cystic fibrosis. *Semin Respir Infect* 1992; 7 (3): 179-92.
- 16-Sadana FT, Pascual LB, Martinez de la Fuente A, et al. Chronic eosinophilic pneumonia with high IgE in a 82-years-old male. *Revista Clinica Espanola* 1992; 191 (8): 451-2.
- 17-Yoshitomi A, Sato A, Tamure R, et al. A case of eosinophilic pneumonia with diffuse reticular shadows and scattered nodular shadows on chest X-Ray film: comparison of findings of chest X-ray and lung histology. *Nippon Kyobu Shikkan Gakkai Zasshi* 1992; 30 (12) 2163-7.
- 18-Speich R, Hess T, Krestin GP, Langer U, Russi EW. Significance of bronchial alveolar lavage in the diagnosis of eosinophilic pneumonia. *Schweiz-Med-Wochenschr* 1992; 122 (26) 1005-10.

## Yazışma Adresi:

Yrd.Doç.Dr. Ahmet Akkaya

Süleyman Demirel Üniversitesi

Tıp Fakültesi

Göğüs Hastalıkları Anabilim Dalı

32040/ISPARTA