

## Torakal Spinal Kord Atrofisi Olgularında Semptomların Ortaya Çıkışı

Mustafa Balevi<sup>1</sup> Erdal Kalkan<sup>2</sup> Galip Akhan<sup>3</sup> N. Nefi Kara<sup>4</sup>

<sup>1</sup>Uzman Dr. Devlet Hastanesi Nöroşirürji Kliniği, KONYA.

<sup>2</sup>Yrd.Doç.Dr. SDÜ Tıp Fakültesi Nöroşirürji Anabilim Dalı, ISPARTA.

<sup>3</sup>Yrd.Doç.Dr. SDÜ Tıp Fakültesi Nöroloji Anabilim Dalı, ISPARTA.

<sup>4</sup>Arş.Gör.Dr. SDÜ Tıp Fakültesi Nöroşirürji Anabilim Dalı, ISPARTA.

### Özet

*Bu çalışmada kliniğimizde 1992-1995 yılları arasında yatarak tedavi gören 8 torakal kord atrofisi olgusu incelendi. Hastalarda torakal kord atrofisinin derecesi ile semptomların başlama süresi arasında bir ilişkinin olmadığı görüldü. Kord atrofisinin semptomların önüne geçtiği tespit edildi.*

*Anahtar Kelimeler: Spinal kord atrofisi, myelo-BT.*

## The Appearance of Symptoms in Thoracal Cord Atrophy Cases

### Abstract

*In this study, 8 thoracal cord atrophy cases that had been admitted to our clinic between the years 1992 and 1995 have been investigated. It was seen that there was no correlation between the degree of cord atrophy and duration of symptoms. Cord atrophy was proved to precede clinical manifestations.*

*Key Words: Spinal cord atrophy, myelo-CT.*

Spinal kord atrofisinde kordun hacmi azalmıştır (1). Kronik iskemi, spinal tümörler, araknoiditis, spinal travmalar, tethered kord sendromu, servikal spondilozis, multipl skleroz ve motor nöron hastalıkları sonucunda spinal kord atrofisi meydana gelebilir (2-7). Spinal tümör operasyonlarından sonra operasyon yerinin üstünde ve altında spinal kord atrofisi oluşabilir (8). Spinal kord atrofisinde subaraknoid mesafe genişlemiştir. Bu durum metrizamid'li myelografi veya Bilgisayarlı Tomografi (BT) ile gösterilebilir (1). BT'den önce tanımda hava myelografi kullanılıyordu (5,9). Son zamanlarda Magnetik Rezonans Görüntüleme (MRG) tanımda önemli hale gelmiştir (10). Atrofi fokal olduğu zaman spinal kordun tamamı veya bir tarafı asimetrik olabilir. Atrofi post travmatik syrinx ile birlikte olduğu zaman irregüler ve düzleşmiş olarak görülür (1).

### Materyal ve Metod

Konya Devlet Hastanesi'ne 1992-1995 yılları arasında bacaklarında ani oluşan kuvvetsizlik, seviye veren his kusuru ve sfinkter kusuru nedeniyle başvuran 30 hasta incelendi. Bu hastalara rutin olarak myelografi yapıldı. Servikal, torakal ve lomber bölgeler incelendi. Sekiz hastada kanal açık olmasına rağmen subaraknoidal mesafenin genişlemiş olduğu görüldü. Diğer 22 hastada çe-

şitli patolojiler (spinal tümör, travma, enfeksiyon gibi) tesbit edildi ve bunlar çalışmanın dışında tutuldu. Myelografide kanalı açık olan hastalara myelo-BT yapıldı. Myelo-BT'de torakal bölgede spinal kord atrofisi tesbit edildi (Şekil 1-2). Bu hastalara ayrıca BBT yapıldı ve patoloji bulunmadı. Olguların tümünde yapılan beyin-omurilik sıvısının biyokimyasal ve mikrobiyolojik tetkikleri normal olarak bulundu.

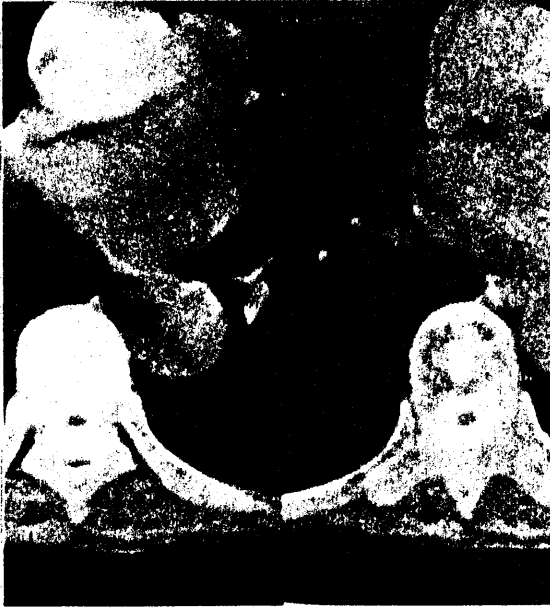### Bulgular

Akut flask parapleji ve sfinkter kusuru nedeniyle başvuran hastaların 20'si (% 67) kadın ve 10'u (% 33) erkek idi. Bu 30 hastanın 8 tanesinde (% 27) torakal spinal kord atrofisi tesbit edildi. Torakal kord atrofisi olgularının 5'i (% 62.5) kadın ve 3'ü (% 37.5) erkek idi. Yaş ortalaması 48 idi. Torakal kord atrofisinin % 62.5'i orta ve alt torakal bölgede, % 37.5'i ise üst torakal bölgede tesbit edildi.

### Tartışma

Torakal spinal kordun arterleri pıanının altında uzanır (2). T4 seviyesinin üstünde anterior spinal artere alternatif damarlar yoktur. Bu seviyede iskemik olaylar sık olarak görülmektedir (7). Spinal arterin tıkanma derecesine göre iskemiye

bağlı miyelomalasi görülür. Lezyonlar medulla spinaliste birkaç segmentte yerleşir. Genel olarak spinal arterlerin tıkanmalarına göre değişen motor ve duyu bozuklukları meydana gelir (8,11). Spinal kord atrofisi olguları üç klinik tablo şeklinde ortaya çıkar. Bunlar diffüz (transvers myelopati), anterior spinal arter sendromu ve Brown-Sequard sendromu şeklindedir (12). Buradan anlaşıldığı gibi spinal arter tıkanmaları ve spinal kord atrofisi olguları benzer semptomlara neden olmaktadır. İncelenen sekiz olguda semptomlar transvers myelopati şeklinde ortaya çıktı.




Şekil 1-Myelo-BT'de orta torakal bölgede kordun hacimce azaldığı ve atrofik hale geldiği görülmektedir.

Radyolojik ve laboratuvar tetkikleri sonucunda bu 8 olguda kord atrofisine neden olabilen spondilozis, spinal tümörler, multipl skleroz, tabes dorsalis, araknoiditis, tethered kord sendromu ve motor nöron hastalıkları tesbit edilmedi. Etiyolojisinde kronik iskemi düşünülen bu torakal kord atrofisi olgularının % 62.5'i orta ve alt torakal bölgede ve % 37.5'i ise üst torakal bölgede görüldü.

Üst torakal bölgede anterior ve posterior spinal artere alternatif damarlar olmadığı için hastalar kronik iskemiyi iyi tolere edemezler. Bu nedenle atrofinin gelişmesine zaman kalmadan spinal arter tıkanıklığı yakınmaları ortaya çıkar. Orta ve alt torakal bölgede ise alternatif damarlar olduğu için kronik iskemi daha iyi tolere edilebilir ve atrofinin oluşabilmesi için belli bir zaman mevcut olabilir. Orta ve alt torakal bölgede üst

torakal bölgeye oranla atrofinin iki kat fazla görülmesinin nedeni bu olabilir.



Şekil 2-Myelo-BT'de üst torakal bölgede spinal kordun ventral yüzünde düzleşme, hacminde minimal azalma görülmektedir.

Hastalarda torakal spinal kord atrofisi mevcut olduğu halde bu durum bir süre belirli bir klinik yakınmaya neden olmamaktadır. Bu olgularda klinik yakınmalar ya minimal bir travmadan sonra ya da ani olarak ortaya çıkmaktadır. Buradan anlaşılacağı gibi kord atrofisinin derecesi ile semptomların süresi arasında bir ilişki yoktur. Klinik semptomlar ortaya çıkmadan önce hastalarda kord atrofisi mevcut olabilir. Bu nedenle myelografide kanalın açık olduğu görülen hastalarda kord atrofisini teşhis etmek için myelo-BT veya MRG tetkiki yapılmalıdır.

#### Kaynaklar

- 1-Michael BZ, Donovan MJ. Post computerized tomography of the spinal cord. San Aselmo: Clavadel Press. 1983; 182.
- 2-Crock HV, Yoshizawa H. The blood supply of the vertebral column and spinal cord in man. New York: Springer Verlag. 1977; 119-21.
- 3-Donaldson I, Gibson R. Spinal cord atrophy associated with arachnoiditis as demonstrated by computed tomography. *Neuroradiology* 1982; 24 (2):101-5.
- 4-Hibrabuki N, Mitomo M, Miura T, Hashimoto

- T, Kawai R, Kozuka T. *Computed tomography myelography characteristics of spinal cord atrophy in juvenile muscular atrophy of the upper extremity. Eur J Radiol 1991; 13 (3): 215-9.*
- 5-Komaki S. *Localized spinal cord atrophy significance of its demonstration Radiolog 1976; 121 (1): 111-4.*
- 6-Mawad ME, Hilal SK, Fetell MR, Silver AJ, Ganti SR, Sane P. *Pattern of spinal cord atrophy by metrizamide CT. Am J Neuro radiol 1983; 4 (3): 611-3.*
- 7-Schmidt RC, Seidel BU. *Secondary spinal cord atrophy associated with spinal meningioma. Fortschr Geb Rongenstr Nuklearmed 1981; 135 (6): 737-8.*
- 8-Sami G. *Nöroloji ders kitabı. Ankara: A. Ü Basımevi, 1975; 248-9.*
- 9-Boman K. *Spinal cord atrophy in spastic paraplegia. Acta Neurol Scand 1967; 43 (2): 180-8.*
- 10-Nidecker A, Kocher M, Maeder M, Gratzl O, Zach GA, Benz UF, Burckhard B. *MR -Imaging of chronic spinal cord injury. Association with neurologic function. Neurosurg Rev 1991; 14 (3): 169-79.*
- 11-Seichi A, Hoshino Y, Ikegawa S, Tanaka T, Yanagisako G, Kimitsuka M, Kurokawa T. *Cervical spinal cord atrophy associated with spina bifida. Paraplegia 1983; 31 (4): 262-4.*
- 12-Nakada T, Kwee IL, Palmaz JC. *Computed tomography of spinal cord atrophy. Neuro-radiology 1982; 24 (2): 97-9.*

Yazışma Adresi:

Yrd.Doç.Dr. Erdal Kalkan  
Süleyman Demirel Üniversitesi  
Tıp Fakültesi  
Nöroşirürji Anabilim Dalı

32040/ISPARTA